法政大学学術機関リポジトリ
HOSEI UNIVERSITY REPOSITORY

PDF issue: 2025-07-04

イメージマッピングを用いた尋常性乾癬の全自動病勢定量化に関する基礎的な検討

向井, 一宏 / MUKAI, Kazuhiro

(出版者 / Publisher)
法政大学大学院理工学・工学研究科
(雑誌名 / Journal or Publication Title)
法政大学大学院紀要. 理工学・工学研究科編 / 法政大学大学院紀要. 理工学・工学研究科編
(巻 / Volume)
55
(開始ページ / Start Page)
1
(終了ページ / End Page)
2
(発行年 / Year)
2014-03-24
(URL)
https://doi.org/10.15002/00010504

イメージマッピングを用いた尋常性乾癬の全自動病勢定量化に関する基礎的な検討

A preliminary study for fully automated quantification of psoriasis severity using image mapping

向井　一宏
Kazuhiro Mukai

指導教員 彌冨仁

法政大学大学院工学研究科情報電子工学専攻修士課程

Psoriasis is a common chronic skin disease and it detracts patients' QoL seriously. Since there has been no known permanent cure so far, controlling appropriate disease condition is necessary and therefore quantification of its severity is important. In clinical, psoriasis area and severity index (PASI) is commonly used for abovementioned purpose, however it is often subjective and troublesome. A fully automatic computer-assisted area and severity index (CASI) was proposed to make an objective quantification of skin disease. It investigates the size and density of erythema based on a digital image analysis, however it does not consider various inadequate effects caused by different geometrical conditions. In this study, we proposed an image alignment method for clinical images and investigated to quantify the severity of psoriasis under the clinical follow-up combined with the definition of CASI.

Key Words *: Psoriasis quantification ,image analysis, SIFT.*

1.　背景

乾癬（psoriasis）はその症状や外見から患者の QoL（Quality of Life）を著しく低下させる皮膚疾患である．現在臨床で用いられている PASI(psoriasis area and severity index)[1] や BSA 等の診断指標は医師の主観評価のため，ばらつきが大きく評価面で問題となっている．著者らはこれまで乾癬の中で最も一般的な症状である尋常性乾癬の紅斑に対して，CIELAB 表色系 (以下 Lab) の a*成分を用いて，病変部位の面積と赤みの度合いを考慮した定量化指標として CASI(Computer-assisted Area and Severity Index)(以下 CASI)[2] を提案した．しかしながら CASI は，撮影された個々の臨床画像に対して評価するため，経過観察の際の異なる撮影状況に対しての考慮が十分にはできていなかった．そこで本研究では，撮影時の異なる臨床画像を画素単位で位置合わせを行うことで，経時的な病勢変化の定量を可能にする方法を検討した．

2.　方法

本研究では Fig.1 のように画像間の位置，スケールのズレ等の撮影環境の相違から発生する問題に対して Scale Invariant Feature Transform (SIFT)[3] およびハフ変換を用いて画像間の対応点を抽出し，それらを元に画素ごとにアフィン変換を用いて画像間の位置合わせを行う. また，今回の実験で扱う症例はいずれも体幹部背部から撮影された時系列の臨床症例のため，腕と首から上の範囲を処理対象から除外し，撮影時の異なる画像を古い方から便宜上 X_0，X_1，X_2 … とした. つまり，本手法では臨床画像 X_n 中の感心領域内にある各画素を画像 X_0 のジオメトリにマッピングを行い，同じジオメトリに標準化された臨床画像に対して CASI を用いて病変定量を行う．

(1)　CASI による病勢の定義

CASI は尋常性乾癬の紅斑に対する病勢定量基準で，Lab 表色系の赤色の度合いを表す a^* 成分を用いて，以下の (1) 式の様に定義されている．Lab 表色系は色空間上の距離と人間の視覚心理的な色の差が比例する様に考慮された表色系であるため，CASI は病変部の面積や赤みの度合いに比例してスコアが増加する．

$$CASI = \int_{\text{評価対象部位}} \frac{(\text{病変部の } a^*\text{成分}) - (\text{健常部 } b \text{ の } a^*\text{成分})}{\text{皮膚面積}} \quad (1)$$

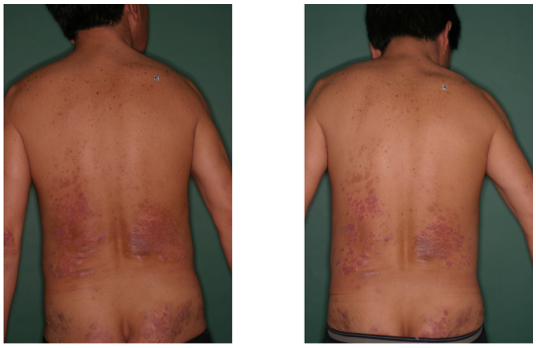

Fig 1 臨床画像 (左：治療開始前 X_0 右：2 週間後 X_1)

(2)　SIFT を用いた画像の対応点の検索

まず SIFT を用いて画像中の対応点を求める．後の処理で十分な臨床画像間の対応点が必要となるため，SIFT 処理におけるスケールスペースの分割数を 1 オクターブあたり 50 に設定した．得られた対応候補点には不適切なものが含まれているので，画像背景上の対応点ならびにとの対応点の

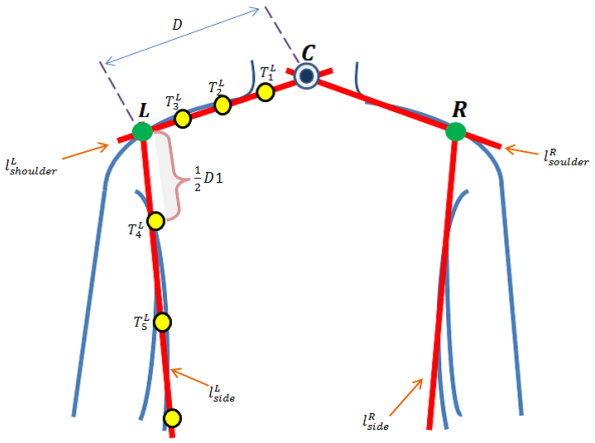

Fig 2 ハフ変換を用いた対応点の付加

位置座標の絶対値の差が画像の長辺の $\frac{1}{10}$ 以上の候補点を削除した．

(3)　ハフ変換を用いた対応点の検出

画像間で検出する対応点の数が十分でない場合、画像 X_n の各画素ごとに X_0 への適切な移動先を決めるアフィン変換を実行することが出来ない．適切なアフィン変換をピクセル毎に実行することが出来ない．本研究ではこの問題を解決するために，ハフ変換を用いて肩や体側を検出することで対応点の追加検出を行った．Fig.2 に例を示す. 最初にハフ変換を利用した直線検出を用いて肩のライン $l^L_{shoulder}$，$l^R_{shoulder}$ と体の側面のライン l^L_{side}，l^R_{side} を検出し，$l^L_{shoulder}$ と $l^R_{shoulder}$ の交点を C，$l^L_{shoulder}$ と l^L_{side} を L，$l^R_{shoulder}$ と l^R_{side} の交点を R とした．次に交点 LC 間を $\frac{1}{4}$，$\frac{1}{2}$，$\frac{3}{4}$ に区切ることで内分点 $T_n(n = 1, 2, 3)$ を求める．最後に左側面のライン l^L_{side} 対して LC 間の $\frac{1}{2}$ の距離で区切ることで側面の対応点 $T_n(n = 4, 5\cdots)$ を求める．左側にも同様の処理を行うことで対応点を検出してる

(4)　異なる臨床画像の位置合わせ

本研究では撮影時期の異なる複数の写真の位置合わせを行い，任意の時期の写真に画像を写像することで全ての写真を同じスケールで評価することを可能とした．ただし，人間の体の様な非剛体の位置合わせを行う場合，画像間の対応する点を見つけ，画像全体をアフィン変換によって一括して変換するのは不適切であるため，1 画素ずつ適切なアフィン変換行列を求めマッピングを行った．次に，得られた対応点対を用いての各画素値をと同じジオメトリに変換する．つまり，X_0 の各画素がどこにあるかを求め，その X_1 上の画素値を X_0 上にコピーする． この処理を前記の理由で 1 画素ごとにアフィン変換を利用して行うために，画素ごとに画像間で対応のある 3 組計 6 点の対応点を適切なマッピングが可能になるように選択した. 画像間の対応が求まった後，バイリニア補間によりの X_1 画素値を X_0 にマッピングを行った．

3.　結果および考察

臨床写真のマッピングおよび，病変部の抽出例として Fig.1 の治療開始前の臨床写真 X_0 および，その病変部を抽出した結果を Fig.3 に，同様に治療 2 週間後の写真 X_1 を

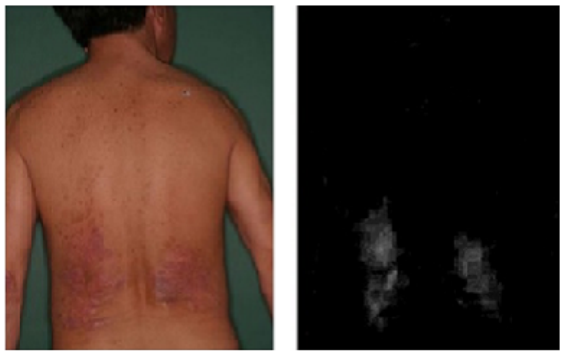

Fig 3 (左) 臨床画像 X_0 と (右) それに対する病変部の抽出 CASI = 2.23

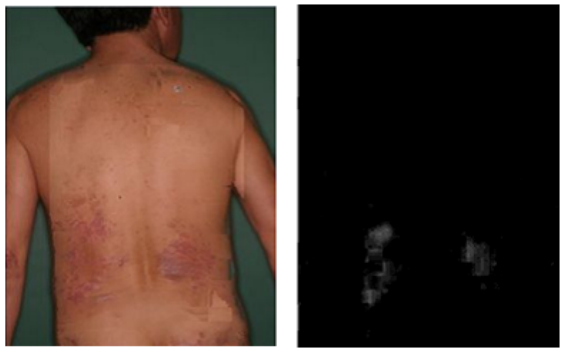

Fig 4 (左) 臨床画像 X_0 に対して X_1 をマッピングした画像と (右) それ対する病変部の抽出 CASI=2.07

X_0 のジオメトリにマッピングした結果と，それに対する病変部の抽出結果を Fig.4 に示す．Fig.4(左) より，X_1 は X_0 にほぼ適切にマッピングできたと考えられ，抽出した病変部も定性的な評価ながら適切だと考えられる．計算により求められた CASI も治療前の 2.23 から 2.07 へと，視覚的な病変の改善状態の推移を再現できている．

4.　まとめ

本研究では，乾癬の臨床画像に対して画像解析による自動のイメージマッピングの手法を提案した．提案した画像の位置合わせ手法により臨床画像に対し適切なマッピングが行われた．この結果を利用して求められた CASI も視覚的な病変の改善状態の推移を再現できており，撮影環境による影響を修正できていると考える．

参考文献

1) Fredriksson T, Pettersson U. Severe psoriasis oral therapy with a new retinoid. Dermatologica 157, 238?244, 1974.
2) Computerized quantification of psoriasis lesions with color calibration: Preliminary results Hitoshi Iyatomi, Hiroshi Oka, Masafumi Hagiwara, Ayako Miyake, Masayuki Kimoto, Koichi Ogawa and Masaru Tanaka Clinical and Experimental Dermatology, Vol.34, No.7, 830-833, 2009.
3) D. Lowe, “ Distinctive image features from scaleinvariant keypoints ”, Proc. of International Journal of Computer Vision (IJCV), 60(2), pp. 91-110, 2004.